

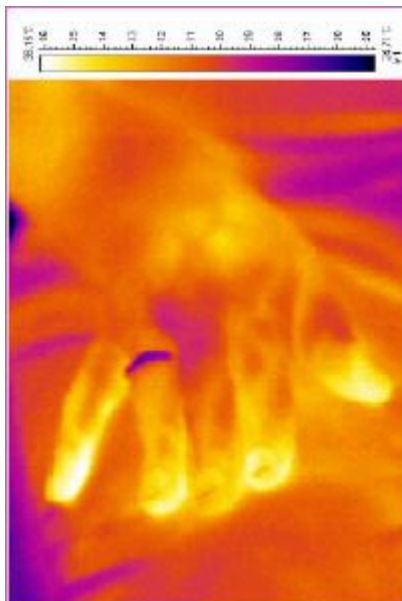
Ingenium Thermo nachweis

Patientin Frieda 67 Jahre alt, Durchblutungsstörungen, Kalte Hände und Taubheitsgefühl im linken Arm und Hand. Fraktur Ellbogen links, Radiusköpfchen zersplittert nach Unfall, Mit Platte verschraubt.


War fasziniert von der Wirkung des Ingeniums.




Frieda vor Ingenium Besendung 1.Bild



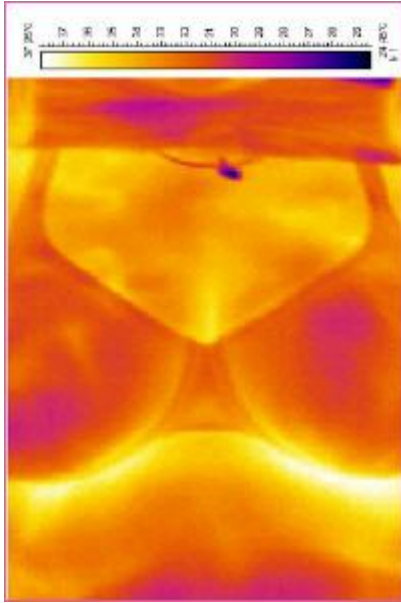
Frieda vor Ingenium Bild 2 rechte Hand



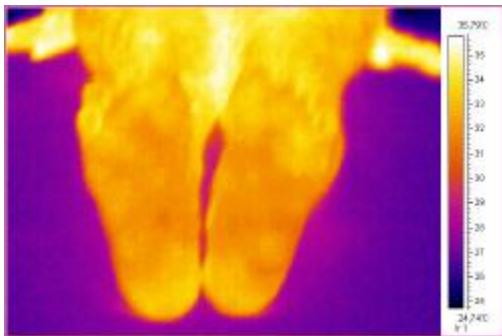
Frieda vor Ingenium Bild 3 linke Hand




Frieda vor Ingenium Bild 4 linker Ellbogen




Frieda vor Ingenium Bild 5



Frieda vor Ingenium Bild 6




Frieda nach Ingenium Bild 1



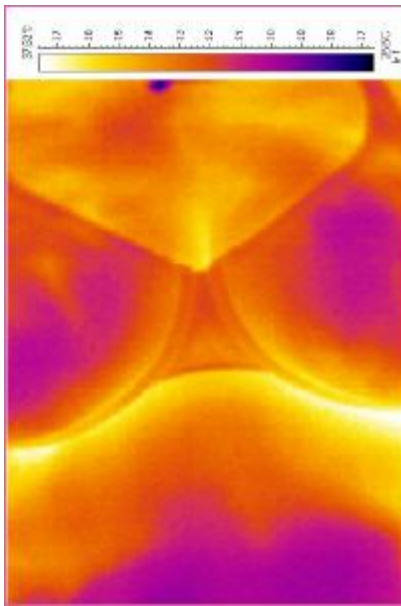
Frieda nach Ingenium Bild 2 rechte Hand




Frieda vor Ingenium Bild 3 linke Hand



Frieda vor Ingenium Bild 4 linker Ellbogen



Frieda vor Ingenium Bild 5



Patientin Frieda 67 Jahre alt, Durchblutungsstörungen, Kalte Hände und Taubheitsgefühl im linken Arm und Hand. Fraktur Ellbogen links, Radiusköpfchen zersplittert nach Unfall, Mit Platte verschraubt.

War fasziniert von der Wirkung des Ingeniums.